


车祸受伤后他像是变了个人

医生：脑外伤所致的精神障碍易被误诊

老人丢三落四，就是老年痴呆吗？老人偷拿东西，是品行变坏了吗？前阵子，郑先生陷入痛苦的泥沼——父亲从一个温文尔雅的长者，变成喜怒无常，还要偷拿东西的老糊涂。他茫然，父亲是变傻了？还是变坏了？

宁波大学附属康宁医院老年科六病区刘文邦主任医师提醒市民，外伤所致精神障碍可能表现为丢三落四、喜怒无常等，容易和老年痴呆混淆，容易被误诊。



1 从温文尔雅变得喜怒无常

郑先生的父亲今年65岁。一个月前，父子俩第一次来到刘文邦的诊室。同行的，还有一名警察。

郑先生痛苦地说起父亲的情况。郑大伯是个退休老师，之前温文尔雅、性格温和、轻声细语。两年前，郑大伯不幸遭遇车祸，头部受伤，不得不接受了开颅手术。手术后，郑大伯度过了危险期，身体也逐渐康复。

可是，郑先生却意识到父亲的异样——一开始表现为记忆力

变差了，做事情经常丢三落四。更严重的是，他不认识之前熟悉的人了，除了家里人，其他人基本上不认识了，有时候走出家门远一点会找不到家。

异样远不止于记忆力方面，还表现在情绪上。郑大伯从一个温和的人变得喜怒无常，动不动因为小事情就要和家人、别人吵架；另外，还反应迟钝、行为怪异，老是从外面莫名其妙偷拿别人的东西回来，像个小孩子一样在家里剪电线、拆电器，在家里的墙壁

上乱涂乱画，有时甚至随地大小便。

“最大的问题就是他在外面偷拿别人的东西，这个事情我们说过他好多次，他反正和小孩子一样一直听不进去。”郑先生说，这次父亲偷拿了邻居衣服，被发现后，父亲还大骂邻居。邻居气得报警。

最后，父子俩在警察的陪伴下来到院。郑先生急切地问：“刘医生，我爸这是老年痴呆吗？还能治吗？”

2 记忆力低下，生活有困难

刘文邦对郑大伯进行耐心询问与精神检查。一开始交谈还算顺畅，问话能回答，但是反应迟钝，应答迟缓，理解、表达能力下降，有时答非所问、词不达意。

刘文邦发现，郑大伯对过去的一些事情记忆模糊，不能准确说出自己的出生年月、车祸受伤时间地点。短期记忆转瞬即逝，忘记刚刚吃过的食物、服过的药物、见过的人。而且有逆行性遗忘，知道车祸前自己在干什么，但不知道之后的抢救经过。

其他方面也有影响，比如简单加减计算会算错、不知道端午节是纪念谁、不能说出苹果与橘子的区别……这些都和郑大伯的学历、文化不相符合。

交谈过程中，郑伯伯注意力欠集中。交谈时间稍微长了一些，他就表现得不耐烦，情绪不稳定。问到“你为什么要拿别人东西”时，他回答：“我看见喜欢的，好看的，我就拿来。”“不让我拿，我就生气、发火、骂他。”再三和他解释不经同意就拿走别人的东西

是偷或者抢，郑伯伯不能理解，情绪突然变得激动。

刘文邦还给郑大伯做了一些辅助检查。头颅CT提示，脑外伤术后，颅骨见金属固定影，部分颅骨缺失，两侧颞叶及颞叶软化灶。韦氏成人智力测验结果为总智商分53分，提示轻度智力低下。韦氏记忆量表显示记忆商数52分，提示记忆力低下。日常生活能力量表(ADL)的总分为30，提示日常生活功能有明显障碍。

3 确诊脑外伤所致精神障碍

在详细了解病情、耐心进行精神检查和必要的辅助检查后，郑伯伯被确诊为“脑外伤所致精神障碍(轻度智能损害、人格改变)”，他被安排入住该院六病区病房。

刘文邦介绍，老年人车祸外伤恢复较儿童、青年人差，是脆弱的受害者。很多老人会出现记忆、智能减退，人格改变等较为常见且影响深远的精神障碍，余生只能在与伤痛和后遗症的抗争中度过，给家庭也蒙上了阴影。脑外伤因部位、范围、轻重程度不同，精神障碍的表现也不同。郑伯伯是两侧颞叶及颞叶损伤，人的额叶、颞叶与情绪、行为、认知等功能密切相关，所以出现了丢三落四、喜怒无常、偷拿东西等异常表现。

刘文邦进一步指出，诊断脑外伤所致精神障碍的前提和必要条件是颅脑损伤的诊断能否成立。颅脑损伤往往造成严重的神经认知损害，具有持久性和高致残率的特点，严重影响患者社会功能的恢复。在脑损伤后人格改变最常见。一般表现为易疲乏、注意力集中困难、焦虑、失眠、主观感觉不良、抑郁，严重者可出现淡漠、缺乏进取心、不能坚持劳动和正常工作等。另一类人格改变是情绪障碍和自我控制能力受损，表现容易激惹、举止粗鲁、情绪不稳定、道德感及羞耻感下降，并可出现攻击行为、暴力行为、异常性行为和病理性激情发作，因而常常发生违法行为，对家庭的安宁、社会秩序和治安产生不良

影响。脑损伤后人格改变容易被误解为老人变坏了，如果发生违法行为，需要进行精神病司法鉴定。

脑外伤所致精神障碍能治疗或改善吗？答案是可以的。以郑大伯的治疗和康复措施为例，医生根据老人的具体症状，开具相应的药物。比如：针对记忆智能减退，给予促智、营养神经、改善脑功能的药物；针对幻觉妄想，给予小剂量抗精神病药；针对抑郁和焦虑，给予抗抑郁和抗焦虑药……另外，郑大伯还接受了心理治疗，进行记忆、思维、认知、情绪管理、社交技能等康复训练。

目前，他的状况有了一定改善。

记者 王颖 通讯员 孙梦璐

千里来甬求医 宁波没有让她失望

经过1个多星期的住院治疗，来自贵州的宫颈癌患者蔡女士，带着重获新生的喜悦和对宁波医护团队的感激，踏上了返程回乡的路。

这场跨越千里的求医之旅，给她留下了深刻的印象。宁波大学附属妇女儿童医院妇三科医护团队的精湛医术和人文关怀，果然没有让她失望。

几个月前，绝经后的蔡女士出现了长达1个月的阴道流血症状，到当地医院接受宫腔镜手术后，病理结果确诊为癌症。这个结果如一块巨石，压在患者及其家属的心头。

经过多方打听，他们获知宁波大学附属妇女儿童医院汪期明主任在妇科肿瘤诊治方面颇有声誉，遂决定奔波千里前来宁波求医。

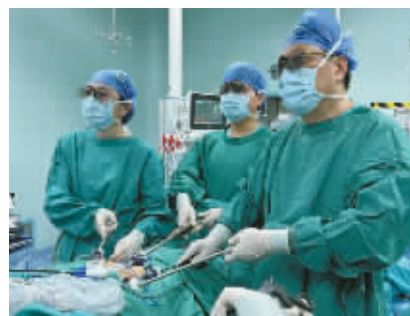面对这位远道而来又心怀忐忑的患者，汪期明带领其团队给予了无微不至的关心与耐心细致的沟通。病史询问环节，医护人员抽丝剥茧般不放过任何一个细节，从蔡女士过往的妇科健康状况，到家族病史的蛛丝马迹，都一一详细记录。

在身体检查环节，医院先进的设备为精准诊断提供了数据支撑。从血液化验各项指标的精细检测，到影像学检查对癌变部位的精准定位与范围确定，每项检查结果都经过团队的反复研讨与审慎评估。

做好充分的术前准备后，汪期明主任主刀为蔡某施行了腹腔镜下宫颈癌根治术。在3D腹腔镜的辅助下，精准地操作手术器械，小心翼翼地切除癌变组织，同时巧妙地避开周围的重要血管与神经，最大限度地减少手术对患者身体机能的损伤。团队成员各司其职，紧密协作，麻醉师全神贯注地监控着患者的生命体征，确保麻醉效果平稳；器械护士眼疾手快，准确无误地传递每一把手术器械，为手术的顺利进行提供了保障。经过数小时的紧张奋战，手术顺利完成，助力蔡女士在抗癌路上迈出了关键而坚实的一步。

术后的恢复同样至关重要且充满挑战。宁波大学附属妇女儿童医院妇三科的医护人员为蔡女士制定了科学的康复方案，从术后伤口的精心护理，到饮食营养的合理搭配，再到心理状态的密切关注与疏导，全方位助力患者的身体机能恢复与心理健康重建。在医护人员的悉心照料与蔡某自身的积极配合下，术后仅1周，她的身体便恢复良好，各项身体指标均达到出院标准。

记者 程鑫 通讯员 马蝶翼 文/摄



汪期明带领团队在手术中。